Originales

Margarita Monge Zamorano[1], Victoria E .García Rodríguez[2], Pedro Fúster Jorge[2], María Esperanza Viota Puerta[1], Victoria Villanueva Accame[2].

[1]Centro de Salud de Tacoronte, Tenerife, [2]Servicio de Pediatría del Hospital Universitario de Canarias, Tenerife

Neumomediastino, un debut inusual de asma bronquial

RESUMEN

El neumomediastino espontáneo se define como la presencia de aire en el mediastino. Es raro en niños. Afecta principalmente a varones adolescentes y existen pocos casos publicados. Generalmente, es secundario a una rotura alveolar en el intersticio pulmonar con disección del gas hacia el hilio y el mediastino. El diagnóstico clínico se basa en la triada de dolor torácico, disnea y enfisema subcutáneo; también, se basa en el signo de Hamman. Puede aparecer neumomediastino sin desencadenante conocido y no visualizarse alteraciones en la radiografía de tórax. En el 21% de casos no se reconoce desencadenante y la radiografía de torax es diagnóstica en el 69% de los casos. Presentamos el caso de una niña de 13 años, sin factores de riesgo conocidos, que presentó un neumomediastino sin enfisema subcutáneo. El diagnóstico se hizo en base a los datos clínicos y a la radiografía. Posteriormente, durante el estudio se observó un RAST positivo a *dermatophagoides pteronyssinus* y *dermatophagoides pharinae* y unos valores de IgE elevados.

Palabras clave: Neumomediatino, asma bronquial, alergia.

SUMMARY Pneumomediastinum, an unusual debut of bronchial asthma

Spontaneous pneumomediastinum is defined as the presence of air within the mediastinum. Affecting mainly male adolescents, it is rare in children and there are very few cases reported. It is usually secondary to alveolar rupture in the pulmonary interstitium, followed by dissection of gas towards the hilium and mediastinum. The clinical diagnosis is based on a symptoms triad, chest pain, dysnea and subcutaneous emphysema and based also on Hamman's sign. Pneumomediastinum can develop without a triggering event and without any pathological images on chest radiography. No apparent triggering effect is found in 21% of patients and chest radiograph is the base of diagnosis in 69%. We report here the case of a girl, age 13 and with no risk factor known, who suffered a spontaneous pneumomediastinum without subcutaneous emphysema. The diagnostic was based on clinical data and supported by radiographic studies. Afterwards, positive *dermatohagoides pteronyssinus* and *dermatohagoides pharinae* RAST andhigh IgE values were observed along the study.

Keywords: Pneumomediastinum, bronchial asthma, allergy.

Can Pediatr 2010; 34 (3) : 139-141

INTRODUCCIÓN

El neumomediastino se define como la presencia de aire dentro del mediastino. Es más frecuente en varones jóvenes[1]. En niños es raro fuera del periodo neonatal (0.06% de los ingresos hospitalarios en pediatría)[2]. Está descrito que es más frecuente en las reagudizaciones de asma (0,2 a 0,3% de los casos)[3]. Otro desencadenante frecuente son las causas infecciosas. Así, recientemente, se ha descrito la influenza pandémica de 2009 por el virus A (H1 N1) como una nueva causa de neumomediastino en el curso de neumonías[4]. No se reconoce detonante hasta en el 21% de los casos. El mecanismo es la rotura alveolar con disección del aire. La clínica más característica es el dolor torácico, la disnea y el enfisema subcutáneo. El signo de Hamman consistente en la crepitación sincrónica con los latidos cardiacos es típico, pero su frecuencia es variable[1]. Alrededor del 21% de los casos pasan sin ser diagnosticados[5]. La confirmación se realiza por una radiografía simple de tórax[6], aunque sólo es diagnóstica en el 69% de los casos[7]. El neumomediastino y el neumotórax medial pueden confundirse por lo que la radiografía lateral de tórax en supino ayuda a establecer la diferencia, ya que el aire pleural puede moverse, lo que no ocurre con el aire situado en el mediastino[8]. En el neumomediastino espontáneo, la evolución suele ser favorable y las recidivas escasas.

CASO CIÍNICO

Niña de 13 años que acude a su pediatra por tos, mareo y dolor torácico sin fiebre de 12 horas de evolución con empeoramiento progresivo. Ausencia de antecedentes personales de asma, rinitis e hiperreactividad bronquial. La exploración física revela palidez cutánea y de labios, aspecto de dolor y sibilantes inspi-

ro-espiratorios abundantes en ambos campos pulmonares. La frecuencia respiratoria es de 32 respiraciones/min, frecuencia cardiaca de 116 latidos/min, el relleno capilar es de menos de 2 segundos, los pulsos periféricos son palpables, la tensión arterial es de 130/80mmHg, la glucemia capilar es de 108 mg/dl y la saturación de O2 de 96%. Destaca la incapacidad para realizar el examen de pico flujo.

Se diagnostica de crisis asmática moderada (*pulmonary score 4*) y se comienza tratamiento con salbutamol 2 pulsaciones/20 minutos (2 dosis) disminuyendo algo los sibilantes y consiguiendo realizar el examen de pico flujo con cifras de 100 (p50). Ante la persistencia del dolor asociado a un cuadro vagal, se remite al hospital de referencia. En el Servicio de Urgencias se administran 2 tandas de 4 pulsaciones de salbutamol, con una escasa mejoría clínica. Se añade un bolo de metilprednisolona i.v. y salbutamol nebulizado cada 2 horas.

La exploración física se mantuvo sin cambios, salvo la auscultación de una crepitación en el borde paraesternal izquierdo (signo de Hamman).

En la radiografía de tórax realizada en proyección PA se aprecia un escaso infiltrado intersticial bilateral, engrosamiento hiliar y una "línea" aérea compatible con neumomediastino izquierdo (figura 1). En la proyección lateral se observa la presencia de aire delante del pericardio (figura 2).

Figura 1 En la radiografía PA de tórax se observa engrosamiento hiliar y una línea hiperclara compatible con neumomediastino izquierdo

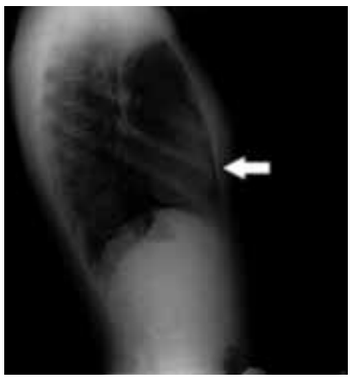

Figura 2 En la radiografía lateral de tórax se aprecia la presencia de aire delante del pericardio

Se realiza un estudio del equilibrio ácido-base: pH 7,38; pCO2 37mmHg; HCO3- 21,9 mEq/l. Hemograma: hemoglobina 14,6 g/dl, VCM 80,3 fl, leucocitos 19.700/mm3 (91,6 % neutrófilos, 5,2% de linfocitos, 3% de monocitos 0,1 %eosinofilos y 0,1% de basófilos), plaquetas 286.000/mm3. PCR 8,7 mg/l.

ECG: normal.

Se ingresa con el diagnóstico de crisis asmática moderada (*pulmonary score* 4), neumomediastino y sospecha de neumonía atípica (sin confirmación serológica posterior).

Se trata con analgesia i.v. (paracetamol i.v. 400 mg), azitromicina v.o, salbutamol nebulizado y metilprednisolona i.v. durante 4 días.

En la analítica realizada durante el ingreso: IgE 1825 UI/ml, RAST a *dermatophagoides pteronyssinus* >100 KU/L y a *dermatophagoides farinae* 83.60 KU/L. La serologia Ig M fue negativa para *micoplasma pneumoniae* y *clamydia pneumoniae*, la IgG fué positiva para *clamydia neumoniae* y negativa para *mycoplasma pneumoniae*.

La evolución fue favorable, persistiendo afebril y sin necesitar oxigenoterapia. Permaneció ingresada durante cuatro días.

DISCUSION

El asma es el factor predisponente más frecuente para padecer un neumomediastino[9]. De hecho, algunos expertos recomiendan que se hagan un test de función pulmonar después de un episodio de neumomediastino espontáneo para descartar asma bronquial[10].

En este caso, llama la atención el que se produjera en el primer episodio de asma. Las publicaciones similares son escasas. La literatura recoge el caso de una niña de cuatro años, que presentó un neumomediastino en el curso de un primer episodio de distrés respiratorio con sibilancias[11] y otros dos casos en niñas que presentaron un neumomediastino espontáneo y dos años después debutaron con asma bronquial[12].

En nuestro caso, la analítica y la radiología no descartaron las causas infecciosas, aunque la falta de fiebre y de expectoración y la serología negativa fueron en contra de una causa infecciosa. Por otra parte, la leucocitosis con neutrofilia y la elevación de la PCR pueden observarse en situaciones de stress. El RAST positivo a *dermatophagoides*, junto con la elevación de la IgE apoya el diagnostico de asma bronquial extrínseco.

La ausencia de enfisema subcutáneo, que sólo aparece en la mitad de los casos o menos según las series[2, 8], dificultó también el diagnóstico. La auscultación del signo de Hamman y la radiografía lateral de tórax fueron la clave del diagnóstico.

La duración media del ingreso según las series es de 5,4 dias[2].

Es necesario que los pediatras mantengan un alto índice de sospecha de neumomediastino en niños con crisis de asma y dolor torácico. La radiología suele confirmar el diagnóstico[6].

BIBLIOGRAFÍA

1. Campillo-Soto A, Coll-Salinas A, Soria-Aledo V. Neumomediastino espontáneo: estudio descriptivo de nuestra experiencia basada en 36 casos. Arch Bronconeumol 2005; 41:528-531.
2. Ballesteros S, García Norniella B, Gracia A, Lagunilla L, Fernández Menéndez JM, Matesanz JL. Neumomediastino no traumático en la edad pediátrica. Bol Pediatr 1998; 38:121-124.
3. Damore DT, Dayan PS. Medical causes of pneumomediastinum in children. Clin Pediatr 2001; 40:87-91.
4. Hasegawa M, Hashimoto K, Morozumi M, Ubukata K, Taikahashi T. Inamo Y. Spontaneous pneumomediastinum complicating pneumonia in children infected with the 2009 pandemic influenza A (H1 N1). Clin Microbiol Infect 2010; 16:195-199.
5. Chen IC, Tseng CM, Hsu JH, Wu JR, Dai ZK. Spontaneous pneumomediastinum in adolescents and children. Kaohsiung J Med Sci 2010; 26:84-88.
6. Zylac CM, Standen JR, Barnes GR, Zylac CJ. Pneumomediastinum revisited. Radiographics 2000; 20:1043-1057.
7. Caceres M, Ali SZ, Braud R, Weiman D, Garrett HE Jr. Spontaneous pneumomediastinum: a comparative study and review of the literature. Ann Thorac Surg 2008; 86:962-966.
8. Barona Zamora P, Marín Serra J, Pons Morales S, Margalef Canuto R. Neumomediastino como causa de llanto. Rev Pediatr Aten Primaria 2009; 11:283-288.
9. Chiu CY, Wong KS, Yao TC, Huang JL. Asthmatic versus non-asthmatic spontaneous pneumomediastinum in children. Asian Pac J Allergy Immunol 2005; 23:19-22.
10. Chalumeau M, Le Clainche L, Sayeg N, SarnierN, Michel JL, Marianowski R, Jouvet P, Scheinmann P, de Blic J. Spontaneus pneumomediastinum in children. Pediatr Pulmonol 2001; 31:67-75.
11. Bullaro FM, Bartoletti SC. Spontaneous pneumomediastinum in children: a literature review. Pediatr Emerg Care 2007; 23:28-30.
12. Lee CY, Wu CC, Lin CY. Etiologies of spontaneous pneumomediastinum in children of different ages. Pediatr Neonatol 2009; 50:190-195.